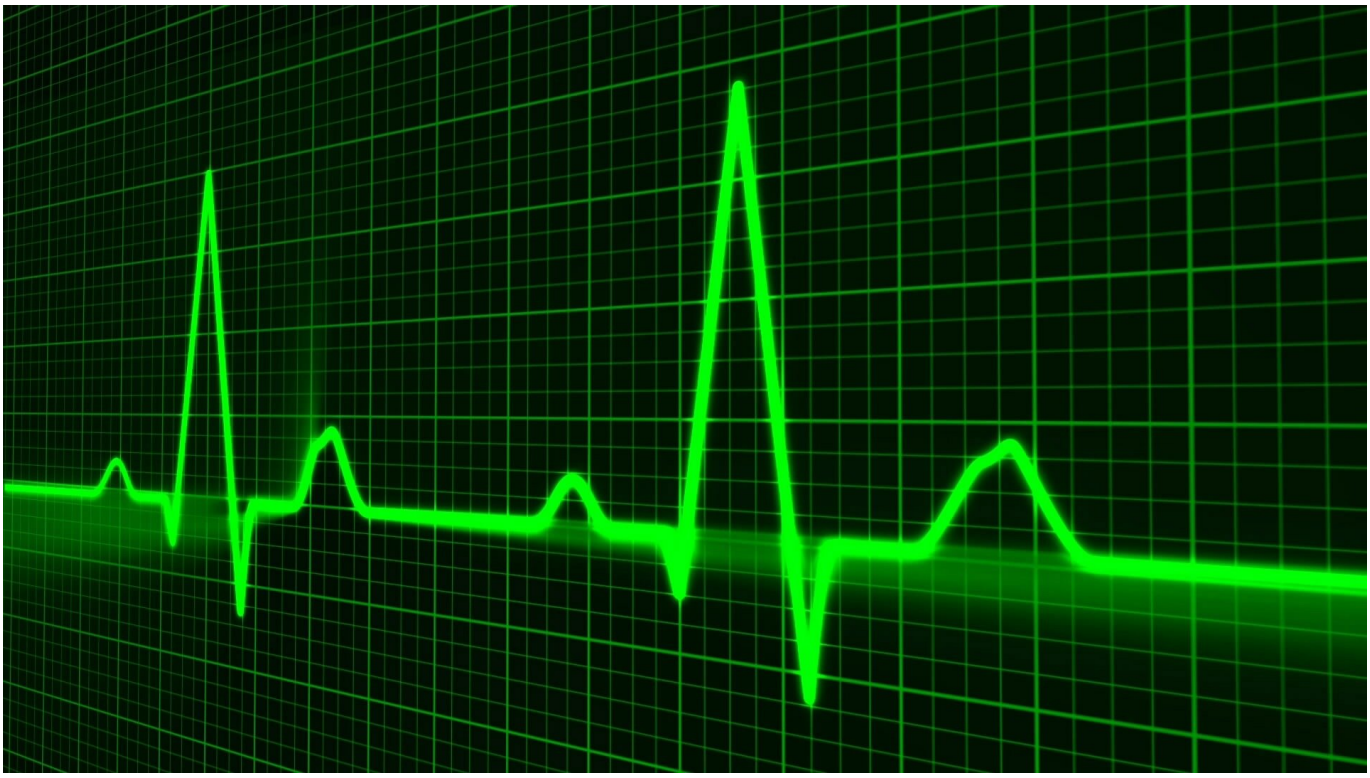

Wady wrodzone i nabyte serca

- Wprowadzenie
- Przeczytaj
- Mapa myśli
- Sprawdź się
- Dla nauczyciela

Człowiek z wadą serca nie jest osobą chorą, nie wymaga leczenia. Jest jednak w pewnym sensie inwalidą na skutek trwałej wady w funkcjonowaniu serca.
Źródło: https://pixabay.com, domena publiczna.

Leczenie wad serca rozpoczęto w latach 30. XX wieku, kiedy w wyniku interwencji chirurgicznej udało się skorygować przepływ krwi w jego przewodzie tętniczym.
W kolejnych latach operacyjnie ograniczano zaburzenia przepływu krwi i prowadzono zabiegi paliatywne, łagodzące objawy wad serca. Korekty anatomiczne serca były w tamtych czasach praktycznie niewykonalne lub obciążone ogromnym ryzykiem niepowodzenia.
Dziś bogata wiedza na temat biologii serca, metody chirurgiczne i nowoczesne sposoby monitorowania oraz leczenia pooperacyjnego dają szansę na przywrócenie sercu – i oczywiście pacjentowi – pełnej sprawności.

Twoje cele

- Porównasz przyczyny wrodzonych i nabytych wad serca.
- Omówisz skutki wrodzonych i nabytych wad serca dla zdrowia człowieka.
- Wykażesz związek anatomicznej wady serca z zaburzeniami w funkcjonowaniu organizmu.
- Opiszesz sposoby zapobiegania nabytym wadom serca.

Przeczytaj

Serce człowieka pompuje miliony litrów krwi w ciągu całego życia – jest bardzo „zapracowanym" narządem. Jego wydajność waha się od 5 do ponad 20 litrów przetaczanej krwi na minutę. Sprawne skurcze mięśnia sercowego tłoczą krew do dużych naczyń, a dalej – systemem coraz drobniejszych tętnic – do narządów i tkanek. Z nich odtlenowana krew powraca do przedsionków serca coraz szerszymi naczyniami żylnymi.

Dzięki pracy serca krew dostarcza organizmowi niezbędnych substancji odżywczych i tlenu, usuwając jednocześnie z jego komórek zbędne i toksyczne produkty metabolizmu.

Układ sercowo-naczyniowy pojawia się i podejmuje swoje funkcje już w początkowym okresie rozwijania się zarodka. Rozwój serca rozpoczyna się około 18 dnia życia zarodkowego. Około 50 dnia – już w pełni wykształcone – serce rozpoczyna swoją nieustanną pracę.

Rozwój serca

20 dzień

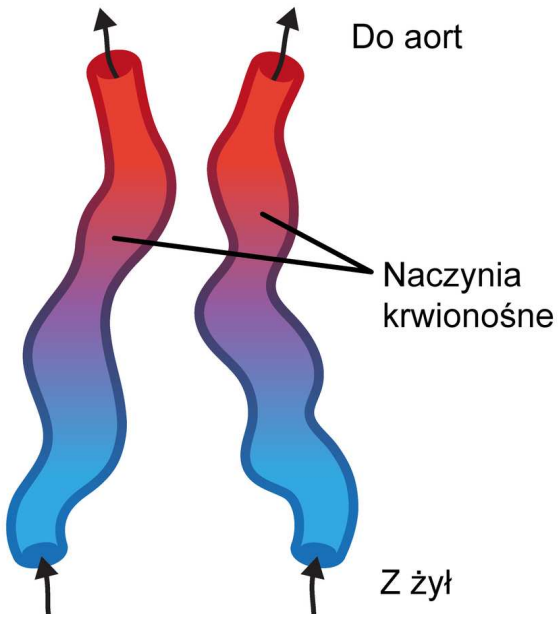

Serce powstaje z dwóch prymitywnych naczyń krwionośnych.
Źródło: Englishsquare.pl sp. z o.o., licencja: CC BY-SA 3.0.

21 dzień

22 dzień
23-24 dzień
35 dzień
8 tydzień

Wszelkie nieprawidłowości w **organogenezie**, czyli rozwoju zarodka, zarówno wewnętrzne jak i środowiskowe, mogą powodować powstawanie wad w budowie serca i naczyń krwionośnych. Większość z nich nie wpływa jednak na dalszy rozwój zarodka i płodu – rolę odżywiania i utlenowania narządów i tkanek organizmu pełni w tym czasie łożysko. Wady ujawniają się zwykle po porodzie, w różnym czasie od odcięcia pępowiny, czyli po zmianach w układzie krążenia związanych z podjęciem przez płuca funkcji utlenowania krwi. Zmiany te polegają m.in. na zamknięciu się otworu owalnego przez zwiększające się ciśnienie krwi w lewym przedsionku. Otwór ten zarasta w ciągu pierwszego roku życia.

Wady serca

Wady serca to różnego rodzaju zmiany anatomiczne, np.

- nieprawidłowe połączenia między komorami serca,
- anomalie w połączeniach między komorami serca a dużymi naczyniami,
- niewłaściwe połączenia między dużymi naczyniami,
- nieprawidłowa budowa i funkcja zastawek serca.

Anomalie te powodują zaburzenia w przepływie krwi, a w konsekwencji zakłócenia wymiany gazowej w płucach oraz niedotlenienie tkanek i narządów. Taki stan obciąża dodatkową pracą określone części serca i pogarsza ich rozwój.

Najczęściej stosowanym kryterium podziału wad serca jest okres życia, w którym doszło do ich wytworzenia. Dzieli się je na wrodzone (powstałe w życiu zarodkowym i płodowym) oraz nabyte, pojawiające się w następstwie przebytych chorób.

W zależności od liczby wad wyróżnia się:

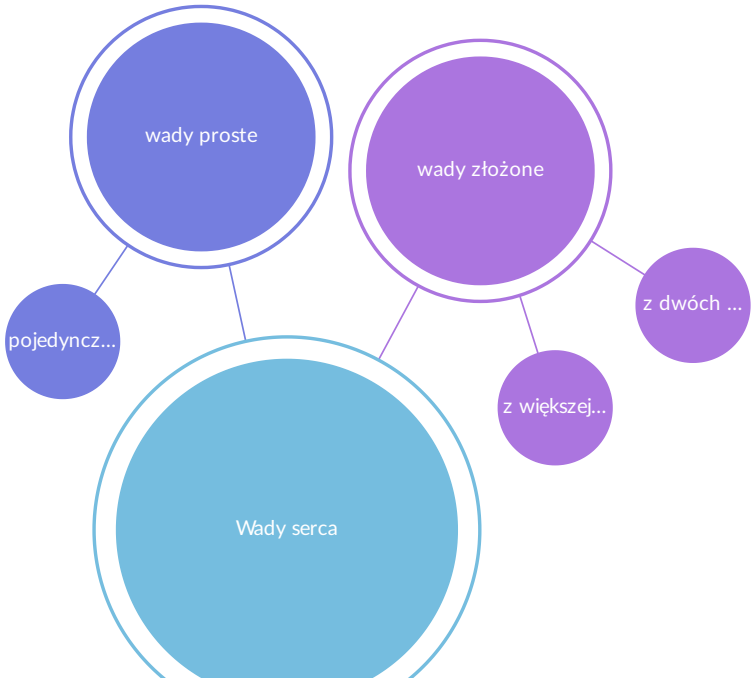

Źródło: Englishsquare.pl Sp. z o.o., licencja: CC BY-SA 3.0.

Jeszcze inny podział wyróżnia:

Źródło: Englishsquare.pl Sp. z o.o., licencja: CC BY-SA 3.0.

Na zdjęciu niemowlę z sinicą z powodu wrodzonej wady serca polegającej na niewykształceniu lewej komory serca (hipoplazja lewego serca).

Źródło: Cornelia Csuk, Wikimedia Commons, licencja: CC BY 3.0.

Wada serca o charakterze siniczym charakteryzuje się niebieskawym (sinym) zabarwieniem warg, płatków usznych, spojówek oczu, błony śluzowej i skóry. Przyczyną takich objawów są najczęściej wady wrodzone, które powodują kierowanie się krwi odtlenowanej do krążenia dużego z pominięciem krążenia małego. Wady niesinicze są zazwyczaj nabyte – nie towarzyszą im zwykle opisane symptomy.

Przyczyny wrodzonych wad serca

Przyczyny wrodzonych wad serca nie zostały – jak dotąd – do końca poznane. Przypuszcza się, że na ich wystąpienie mogą mieć wpływ czynniki genetyczne, a zwłaszcza nieprawidłowości chromosomalne, takie jak **zespół Downa**, **zespół Edwardsa** czy **zespół Patau**. Wyższe ryzyko występowania wad serca obserwuje się u noworodków, których najbliżsi krewni również rodzili się z wadami serca.

Czynnikiem zwiększającym ryzyko powstania wady wrodzonej serca są również infekcje wirusowe matki w pierwszych trzech tygodniach ciąży, np. różyczka. Zażywanie niektórych leków, spożywanie alkoholu i innych używek oraz cukrzyca matki również wiążą się z rozwojem tych wad u płodu.

Dziecko z zespołem Downa.

Źródło: Vanellus Foto, Wikimedia Commons, licencja: CC BY-SA 3.0.

Wady wrodzone serca często współwystępują z innymi wadami wrodzonymi, powstałymi na tle błędów podczas organogenezy.

Przyczyny nabytych wad serca

Wady nabyte serca są najczęściej wynikiem zapalenia **wsierdzia**, przebytego na skutek chorób reumatycznych, zakażeń bakteryjnych oraz wapnienia zastawek czy dysfunkcji mięśni brodawkowatych lewej komory.

Reumatyczne zapalenia wsierdzia obejmują zwykle lewą komorę serca, dlatego nabyte wady dotyczą najczęściej zastawki dwudzielnej lub półksiężycowatej aorty. Czynnościowe wady nabyte powstają w przebiegu przerostu mięśnia sercowego, wynikającego np. z nadciśnienia tętniczego w pniu płucnym i aorcie. Skutkiem tego jest przeciążenie zastawek półksiężycowatych aorty i pnia płucnego oraz ich niewydolność.

Wady wrodzone

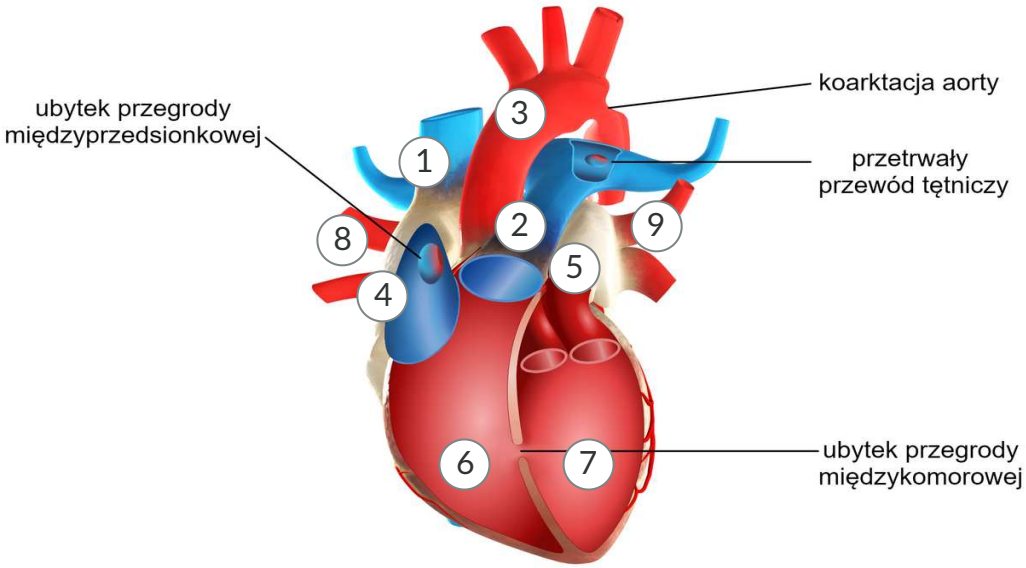

Żyła główna górna

2

Pień płucny

3

Aorta

4

Prawy przedsionek serca

5

Lewy przedsionek serca

6

Prawa komora serca

7

Lewa komora serca

8

Prawe żyły płucne

9

Lewe żyły płucne

Wady wrodzone serca.

Źródło: Englishsquare Sp. z o.o., licencja: CC BY-SA 3.0.

Przetrwały przewód tętniczy

Opis choroby

Przetrwały przewód tętniczy to naczynie łączące tętnicę płucną z aortą, pozostałe z okresu życia płodowego. Przewód tętniczy powinien ulec samoistnemu zamknięciu w pierwszej dobie życia. Jeśli tak się nie stanie, krew z aorty – z powodu wyższego ciśnienia – kieruje się do tętnic płucnych i znacznie obciąża krążenie płucne. Wada ta stanowi jedną z najczęstszych wrodzonych wad serca (12%). Występuje w postaci prostej lub towarzyszy wadom złożonym.

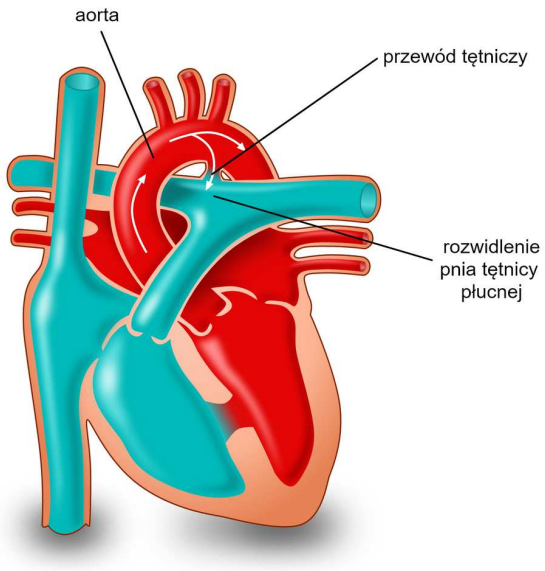

Englishsquare.pl sp. z o.o., licencja: CC-BY-SA 3.0

Objawy

Charakterystycznym objawem przetrwałego przewodu tętniczego jest przyspieszenie akcji serca, zaburzenia w oddychaniu, bezdech, u niemowląt trudności w karmieniu.

U dorosłych obecna jest sinica dolnej połowy ciała.

Leczenie

Polega na chirurgicznym zamknięciu drożnego przewodu. U wcześniaków możliwa jest też próba farmakologicznego zamknięcia przewodu.

Zwężenie cieśni aorty (koarktacja aorty)

Opis choroby

Niesinicza wada serca, która polega na zwężeniu światła aorty w odcinku jej cieśni, czyli pomiędzy lewą tętnicą podobojczykową a przyczepem przewodu tętniczego. Występuje często u osób z zespołem Turnera. W zależności od odcinka aorty, na którym powstała wada, wyróżnia się jej postać noworodkową lub postać dorosłych.

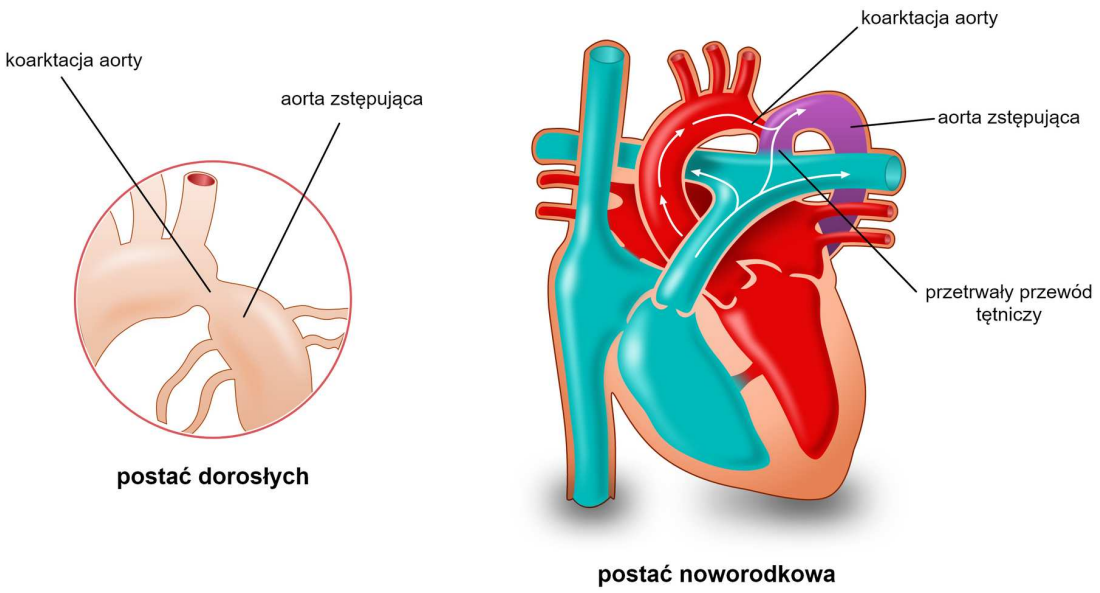

Englishsquare.pl sp. z o.o., licencja: CC-BY-SA 3.0

Objawy

Jeśli wada ujawnia się w wieku noworodkowym, obserwuje się ciężką niewydolność serca, duszności i powiększenie wątroby. Z powodu naturalnego zamykania się

przewodu tętniczego występują objawy upośledzonego przepływu krwi przez narządy, takie jak mała ilość oddawanego moczu, zimne kończyny, słabo wyczuwalne tętno na kończynach dolnych. U dorosłych wada może nie ujawniać się przez wiele lat, a jej pierwszymi symptomami są inne jednostki chorobowe, będące jej powikłaniami, takie jak udar mózgu lub choroba wieńcowa.

Leczenie

Oba typy wad wymagają jak najszybszej diagnozy i chirurgicznego usunięcia zwężenia aorty. Nieleczona wada prowadzi do niewydolności krążenia i dużej śmiertelności noworodków, a u dorosłych do utrwalenia nadciśnienia i wczesnej miażdżycy.

Ubytek przegrody międzykomorowej

Opis choroby

Wada polega na występowaniu jednego lub kilku otworów w przegrodzie oddzielającej lewą komorę od prawej. Krew z lewej komory, w której panuje wyższe ciśnienie niż w prawej, przepływa przez nieprawidłowy otwór do prawej komory. Dochodzi więc do przeciążenia prawej komory i krążenia płucnego. Wada może występować samodzielnie lub z innymi wadami.

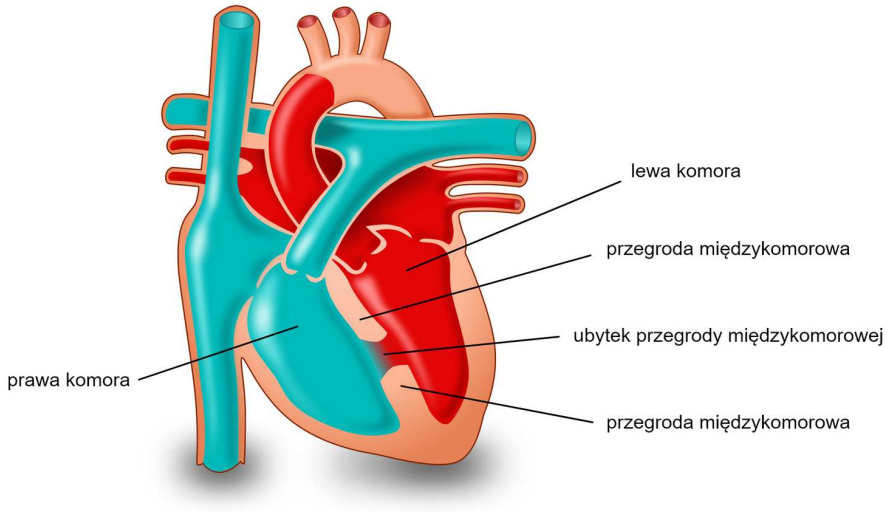

Englishsquare.pl sp. z o.o., licencja: CC-BY-SA 3.0

Objawy

Małe ubytki mogą nie dawać żadnych objawów, o ich występowaniu może jedynie świadczyć szmer serca w badaniu osłuchowym. U niemowląt występują trudności w karmieniu i niedostateczny przyrost masy ciała. Duże ubytki manifestują się przyspieszeniem oddechu i pracy serca, nawracającymi infekcjami dróg oddechowych. Z czasem może rozwinąć się niewydolność serca.

Leczenie

Duże ubytki przegrody międzykomorowej leczone są operacyjne, małe często zamykają się samoistnie.

Ubytek przegrody międzyprzedsionkowej

Opis choroby

Ubytek przegrody międzyprzedsionkowej jest bardzo często występującą wadą serca. Podobnie jak w przypadku ubytku przegrody międzykomorowej, z racji wyższego

ciśnienia panującego w lewej połowie serca, krew przedostaje się zazwyczaj z lewego przedsionka do prawego przedsionka.

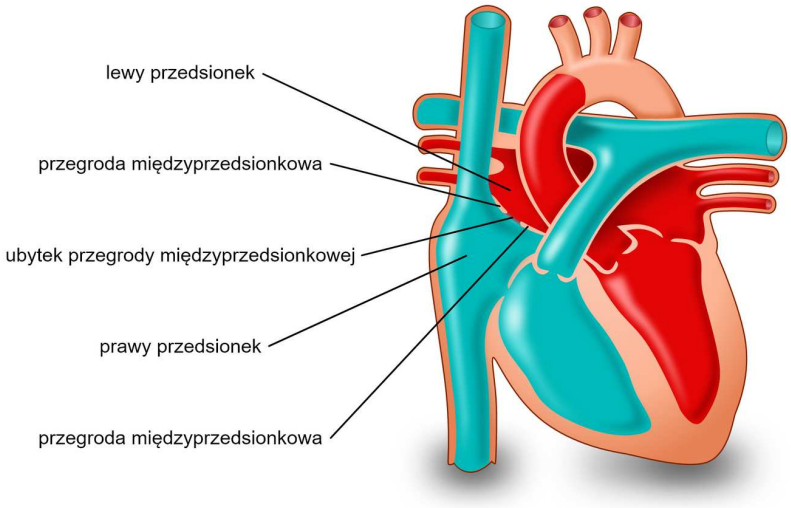

Englishsquare.pl sp. z o.o., licencja: CC-BY-SA 3.0

Objawy

We wczesnym dzieciństwie wada najczęściej przebiega bezobjawowo. U młodszych dzieci mogą pojawiać się duszności w czasie wysiłku i zbyt częste zakażenia układu oddechowego. U młodzieży w okresie dorastania rozwijają się objawy prawokomorowej niewydolności krążenia i zaburzeń rytmu serca (migotanie przedsionków). Niekiedy pojawia się sinica. Ubytek w przegrodzie międzyprzedsionkowej może zamknąć się samoistnie przed ukończeniem przez dziecko 1 roku życia.

Leczenie

Leczenie polega na wszczepieniu implantu zamykającego ubytek przez cewnik wprowadzony do głównego naczynia krwionośnego. Coraz częściej odchodzi się od operacyjnego zamykania ubytku.

Wady nabyte

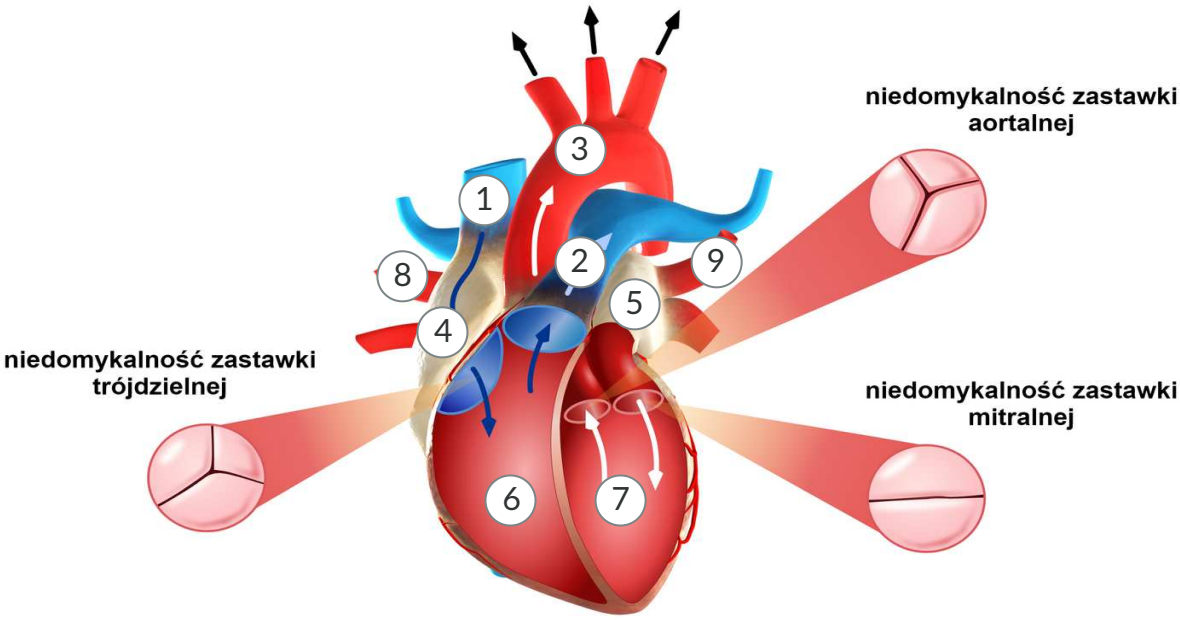

1

Żyła główna górna

2

Pień płucny

3

Aorta

4

Prawy przedsionek serca

5

Lewy przedsionek serca

6

Prawa komora serca

7

Lewa komora serca

8

Prawe żyły płucne

9

Lewe żyły płucne

Wady nabyte serca.

Źródło: Englishsquare Sp. z o.o., licencja: CC BY-SA 3.0.

Niedomykalność zastawki mitralnej (dwudzielnej)

Opis choroby

Nieprawidłowe zamykanie się płatków zastawki mitralnej powoduje cofanie się krwi z lewej komory do lewego przedsionka podczas skurczu mięśnia sercowego. Skutkuje to przeciążeniem lewego przedsionka, który musi pompować krew napływającą żyłami płucnymi, jak również porcje cofającej się krwi. Prowadzi to do nadmiernych skurczów przedsionka (migotanie) i znacznego poszerzenia jego ścian. Z czasem dochodzi do niewydolności lewokomorowej i znacznego osłabienia pracy serca, a to powoduje niewydolność krążeniowo-oddechową z obrzękiem płuc włącznie

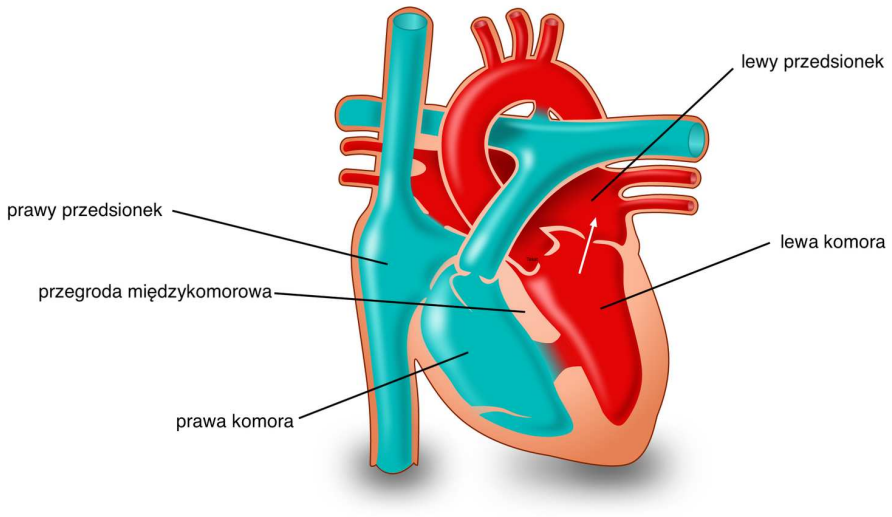

Englishsquare.pl sp. z o.o., licencja: CC-BY-SA 3.0

Objawy

Przewlekła niedomykalność zastawki mitralnej charakteryzuje się ciągłym uczuciem zmęczenia, dusznościami, kołataniem serca, niekiedy występują trudności w połykaniu.

Leczenie

W razie niestabilności przepływów krwi na skutek niedomykalności zastawki podaje się leki rozszerzające naczynia krwionośne. W ostrej niewydolności zastawki wymienia się ją na sztuczną lub biologiczną protezę zastawkową. W przewlekłych stanach stosuje się chirurgiczną korektę postaci zastawki, tzw. plastykę, lub przezcewnikowe zakładanie zapinki stabilizującej domykalność zastawki.

Niedomykalność zastawki aortalnej

Opis choroby

Wada serca, która polega na wstecznym przepływie krwi z aorty do lewej komory w wyniku nieprawidłowego zamknięcia płatków zastawki aortalnej. Dochodzi do przeciążenia objętości lewej komory, a w niedługim czasie do przerostu mięśnia lewej komory na skutek zwiększonego wysiłku podczas skurczów. Nadmierne obciążenie i niedokrwienie spowodowane przerostem powodują uszkodzenie lewej komory i prowadzą do niewydolności serca.

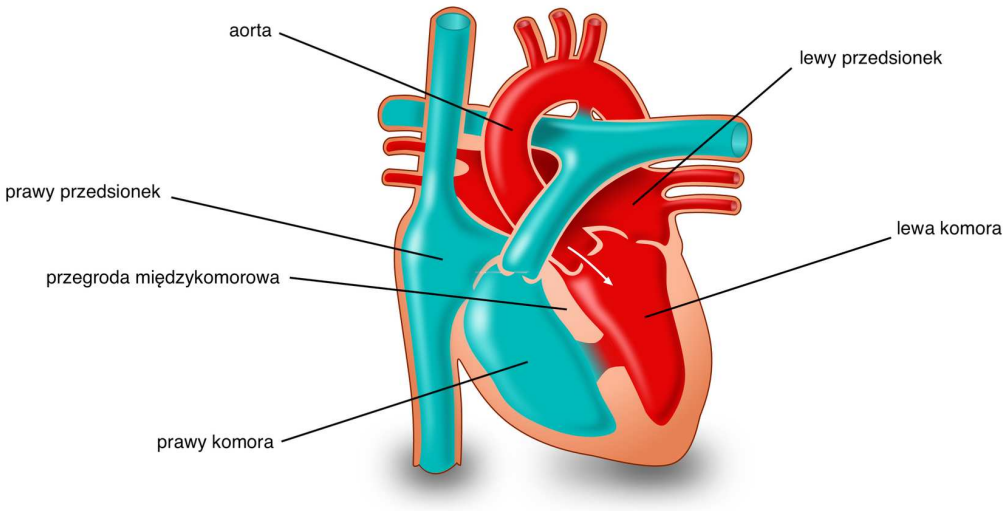

Englishsquare.pl sp. z o.o., licencja: CC-BY-SA 3.0

Objawy

Przewlekła niedomykalność zastawki może przez wiele lat nie dawać żadnych objawów poza zwykłym uczuciem zmęczenia. Jest to stan niebezpieczny, gdyż u części osób może prowadzić do rozwoju nieodwracalnej niewydolności lewej komory. W ostrej niedomykalności pojawia się gwałtowne przyspieszenie akcji serca i narastająca duszność, chory odczuwa ból w okolicy serca, w szczególności w nocy i po wysiłku.

Leczenie

Niedomykalność mała i umiarkowana nie wymaga specjalistycznego leczenia. W ostrej i przewlekłej postaci niedomykalności zastawki konieczne jest leczenie operacyjne, polegające na wymianie zastawki na protezę mechaniczną lub biologiczną.

Niedomykalność zastawki trójdzielnej

Opis choroby

Wada serca polegająca na nieprawidłowym cofaniu się krwi z prawej komory do prawego przedsionka wskutek nieszczelności zastawki trójdzielnej. Często towarzyszy jej zwężenie zastawki mitralnej. Cofanie się krwi powoduje zaleganie krwi w prawym przedsionku i głównych żyłach. Ściany nadmiernie obciążonego przedsionka poszerzają się i pracują nierytmicznie (migotanie przedsionka).

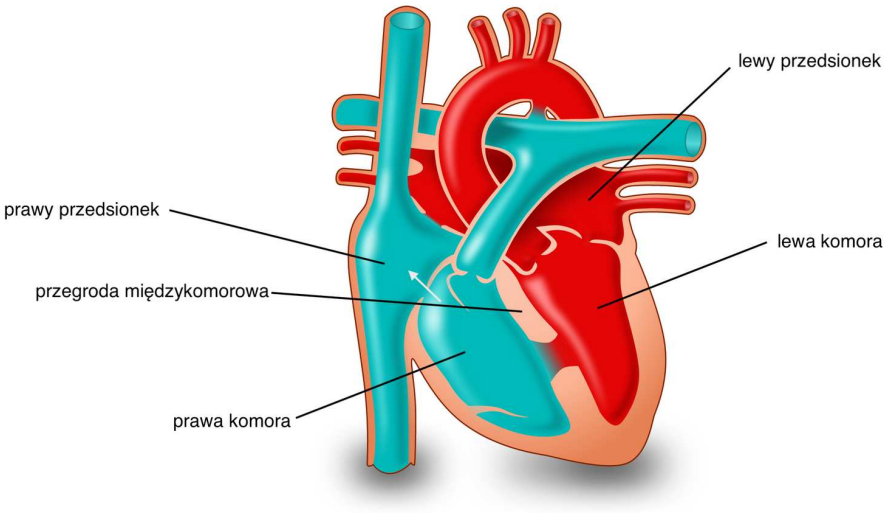

Englishsquare.pl sp. z o.o., licencja: CC-BY-SA 3.0

Objawy

Niedomykalność zastawki trójdzielnej powoduje szybkie męczenie się po wysiłku, ogólne osłabienie i uczucie gniecenia w prawym podżebrzu.

Leczenie

Niewielka wada wymaga farmakologicznego leczenia zachowawczego. Przy dużej, poważnej wadzie konieczna jest chirurgiczna korekta zastawki lub jej wymiana.

Diagnostyka wad serca

Rozpoznanie wad serca ustala się na podstawie typowych objawów, które występują u pacjenta, oraz dzięki badaniom pomocniczym, takim jak osłuchiwanie pracy serca, badanie EKG (elektrokardiogram), RTG klatki piersiowej. W przypadku rozpoznania wady serca chory powinien być poddany specjalistycznym badaniom w celu ustalenia możliwości korekcji za pomocą zabiegu kardiochirurgicznego. Takim badaniem jest echokardiografia, technika diagnostyki obrazowej, która polega na badaniu struktur serca i dużych naczyń krwionośnych za pomocą ultradźwięków. Echokardiografia pozwala zlokalizować wadę serca i ocenić jej rozmiar.

Echokardiografia, echo serca, USG serca

Na ekranie monitora uzyskuje się obraz powstający w wyniku odbicia fali ultradźwiękowej od badanych struktur. Badanie umożliwia ocenę struktur anatomicznych serca i ocenę ruchu mięśnia sercowego oraz zastawek. Możliwa jest obserwacja przepływu krwi w obrębie przedsionków i komór serca oraz dużych naczyń.

Poważne uszkodzenia zastawek serca i ich niewydolność powodują decyzje o całkowitym usunięciu zastawki i zastąpieniu jej mechaniczną lub biologiczną protezą zastawkową. Dobór zastawki zależy od wieku pacjenta, jego oczekiwań, stylu życia i możliwości stosowania terapii przeciwzakrzepowej.

Protezy zastawkowe

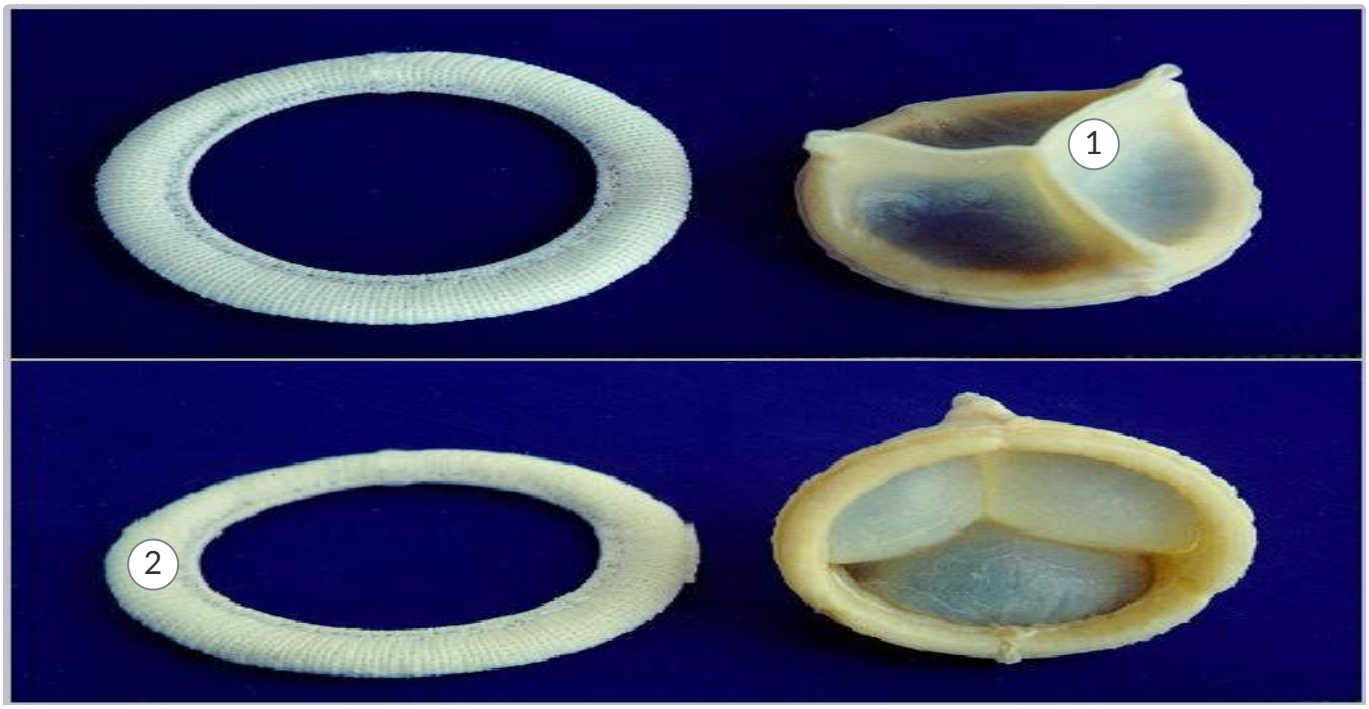

1

Biologiczne zastawki serca są bardzo zbliżone do naturalnych. Wykonane są z tkanek zwierzęcych (wieprzowych lub wołowych).

2

Zastawki tego typu działają około 10 lat, a potem trzeba je wymieniać na nowe. Ich zaletą jest to, że nie tworzą się na nich zakrzepy.

Biologiczne zastawki serca.

Źródło: Robertolyra, Wikimedia Commons, licencja: CC BY 2.5.

Mechaniczne zastawki serca charakteryzują się głośną pracą, ale ich zaletą jest duża wytrzymałość ze względu na materiały, z których zostały wykonane (stopy metali, odmiany węgla). Mają one właściwie nieograniczony termin działania i nie wymagają wymiany. Ich wadą jest indukowanie zakrzepów na powierzchni protezy, co sprawia, że pacjenci muszą stale przyjmować leki przeciwzakrzepowe.

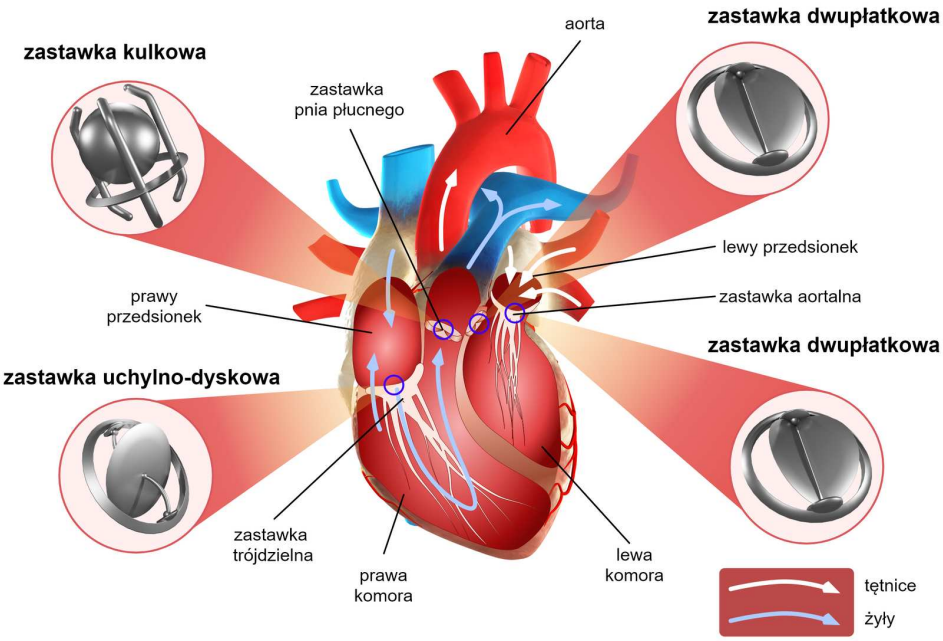

Typy mechanicznych zastawek serca.

Źródło: Englishsquare.pl sp. z o.o., licencja: CC BY-SA 3.0.

Jak żyć z wadą serca?

Osoba z rozpoznaną wadą serca powinna prowadzić oszczędzający tryb życia, z ograniczeniem wysiłku fizycznego. Sama wada serca nie wymaga specjalistycznego leczenia, jeżeli nie towarzyszy jej czynny stan zapalny serca, a szczególnie wsierdzia. Osoby z taką diagnozą powinny więc unikać wszelkich sytuacji, w których mogłoby dojść do rozwoju ognisk zakaźnych. Wada serca wymaga okresowej kontroli lekarskiej, ponieważ istnieje ryzyko powstawania niewydolności krążenia i zaburzeń pracy serca. Istniejące wady serca obciążają inne jego części, co prowadzi do przerostu jego tkanek, a w konsekwencji powoduje zmiany jego struktury. W takich sytuacjach często konieczne jest podjęcie leczenia kardiochirurgicznego.

Słownik

mięśnie brodawkowate komór serca

mięśnie stabilizujące pracę zastawek przedsionkowo-komorowych; z jednej strony przyczepione do ścian komory, z drugiej do płatków zastawek; w lewej komorze są dwa takie mięśnie, w prawej trzy

organogeneza

proces tworzenia się i rozwój narządów w trakcie rozwoju zarodkowego

wsierdzie

błona łącznotkankowa wyściełająca wewnętrzne powierzchnie przedsionków i komór serca

zakrzep (skrzeplina)

grudki skrzepniętej krwi, które tworzą się w naczyniach krwionośnych wskutek krzepnięcia krwi lub osadzania się płytek krwi

zastawka mitralna (dwudzielna)

zastawka przedsionkowo-komorowa lewa; zapobiega cofaniu się krwi z lewej komory do lewego przedsionka

zastawki półksiężycowate

zastawki serca występujące na granicy komór serca i dużych naczyń tętniczych; zastawka pnia płucnego składa się z trzech płatków półksiężycowatych: przedniego, prawego i lewego; zapobiega cofaniu się krwi z pnia płucnego do prawej komory serca; zastawka aorty składa się z trzech płatków półksiężycowatych tylnego, prawego i lewego; zapobiega cofaniu się krwi z aorty do lewej komory serca

zastawka trójdzielna

zastawka przedsionkowo-komorowa prawa; zapobiega cofaniu się krwi z prawej komory do prawego przedsionka

zespół Downa

zespół wad wrodzonych spowodowany obecnością dodatkowego chromosomu 21
zespół Edwardsa

zespół wad wrodzonych spowodowany obecnością dodatkowego chromosomu 18
zespół Patau

zespół wad wrodzonych spowodowany obecnością dodatkowego chromosomu 13
zespół Turnera

genetycznie uwarunkowany zespół wad wrodzonych spowodowany całkowitym bądź częściowym brakiem jednego z chromosomów X

Mapa myśli

Wady serca

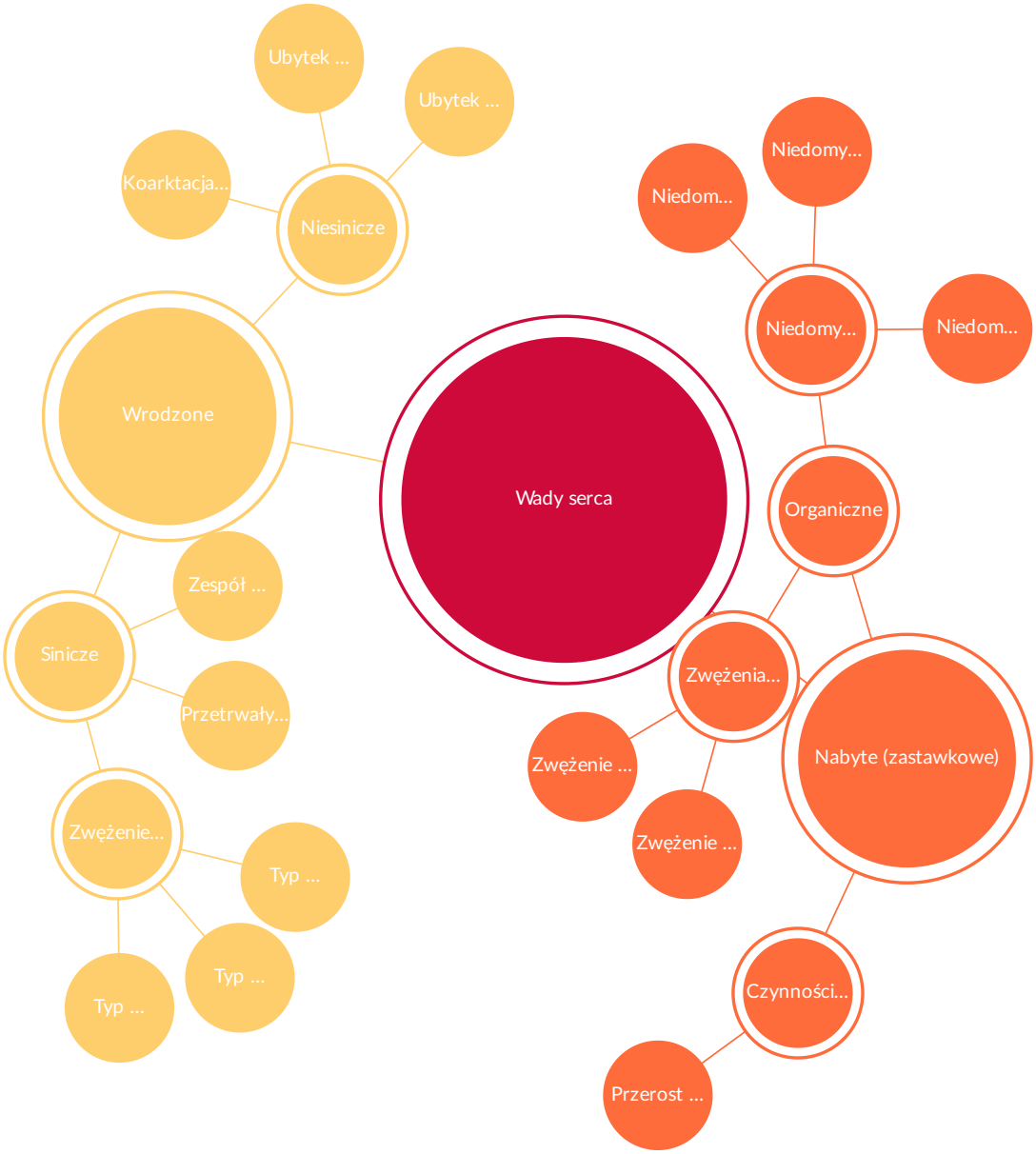

Źródło: Englishsquare.pl Sp. z o.o., licencja: CC BY-SA 3.0.

Polecenie 1

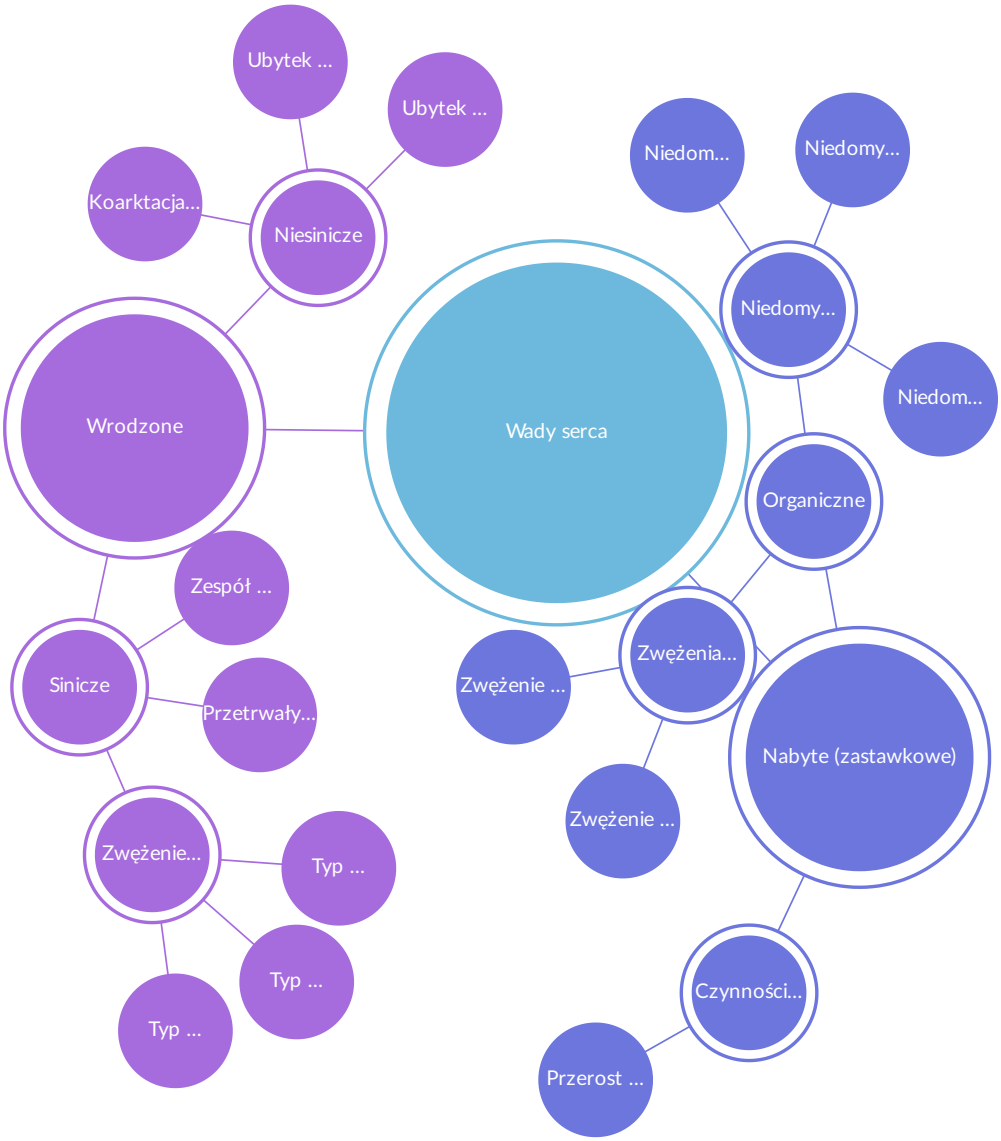

Źródło: Englishsquare.pl Sp. z o.o., licencja: CC BY-SA 3.0.

Uzupełnij mapę pojęć o przyczyny powstawania wad wrodzonych i nabytych na podstawie sekcji „Przeczytaj” oraz własnej wiedzy.

Polecenie 2

Wyszukaj w dostępnych źródłach przykłady dwóch prostych wad serca i dwóch wad złożonych, innych niż opisane w e-materiale. Porównaj je i omów podstawowe różnice między nimi.

Polecenie 3

Wychodząc z założenia, że współczesna medycyna nie zna żadnych innych metod leczenia wad serca jak interwencje kardiochirurgiczne, sformułuj trzy zasady profilaktyki wad wrodzonych serca.

Sprawdź się

Pokaż ćwiczenia:

Ćwiczenie 1

Wskaż błędne dokończenie zdania: **Wady serca to różnego rodzaju zmiany anatomiczne, które polegają na nieprawidłowym...**

- połączeniu między jamami serca a dużymi naczyniami.
- ukrwieniu mięśnia sercowego.
- działaniu zastawek serca.
- połączeniu między jamami serca.

Ćwiczenie 2

Pogrupuj podane przyczyny powstawania wad serca w zależności od ich rodzaju.

Wady wrodzone

Wady nabyte

- zapalenie wsierdzia
- błędy rozwojowe zarodka
- dysfunkcja mięśni brodawkowatych serca
- nieprawidłowości chromosomalne
- infekcje wirusowe matki w pierwszych trzech tygodniach ciąży
- wapnienie zastawek
- czynniki genetyczne
- przerost mięśnia sercowego
- cukrzyca matki

Ćwiczenie 3

Uzupełnij zdanie.

Reumatyczne zapalenia wsierdzia zwykle obejmują _____ komorę serca, dlatego nabyte wady serca dotyczą najczęściej zastawki _____ lub półksiężycowatej _____.

trójdzielnej | pnia płucnego | dwudzielnej | aorty | prawą | lewą

Ćwiczenie 4

Połącz w pary nazwy wad nabytych serca i ch skutki.

Niedomykalność zastawki trójdzielnej	Wsteczny przepływ krwi z lewej komory do lewego przedsionka
Niedomykalność zastawki mitralnej	Wsteczny przepływ krwi z aorty do lewej komory
Niedomykalność zastawki aortalnej	Nieprawidłowe cofanie się krwi z prawej komory do prawego przedsionka

Ćwiczenie 5

> Przewód tętniczy stanowi płodowe połączenie lewej tętnicy płucnej z łukiem aorty w niewielkiej odległości za odejściem lewej tętnicy podobojczykowej. Jeśli nie zamknie się po urodzeniu, prowadzi do przecieku lewo-prawego".

P. Gajewski red. *Kompendium medycyny praktycznej*. Kraków 2012.

Na podstawie opisu zaburzenia ustal rodzaj wady serca, która powstaje w jego wyniku. Zaznacz prawidłową odpowiedź.

- ○ opisana wada to ubytek przegrody międzyprzedsionkowej, zaliczana do wad nabytych z objawami sinicy.
- ○ opisana wada to ubytek przegrody międzyprzedsionkowej, zaliczana do wad wrodzonych z objawami sinicy.
- ○ opisana wada to przetrwały przewód tętniczy, zaliczana do wad nabytych z objawami sinicy.
- ○ opisana wada to przetrwały przewód tętniczy, zaliczana do wad wrodzonych z objawami sinicy.

Ćwiczenie 6

Które odpowiedzi są prawdziwe, a które błędne? Zaznacz poprawność lub fałsz stwierdzeń.

	Prawda	Fałsz
Echokardiografia to technika diagnostyki, która obrazuje struktury serca i dużych naczyń krwionośnych za pomocą promieni rentgenowskich.	○	○
Biologiczne zastawki serca przypominają swoją strukturą i składem chemicznym zastawki naturalne i nie narażają pacjenta na powstawanie zakrzepów.	○	○
Mechaniczną zastawkę dwupłatkową wszczepia się w miejsce zastawki mitralnej.	○	○

Ćwiczenie 7

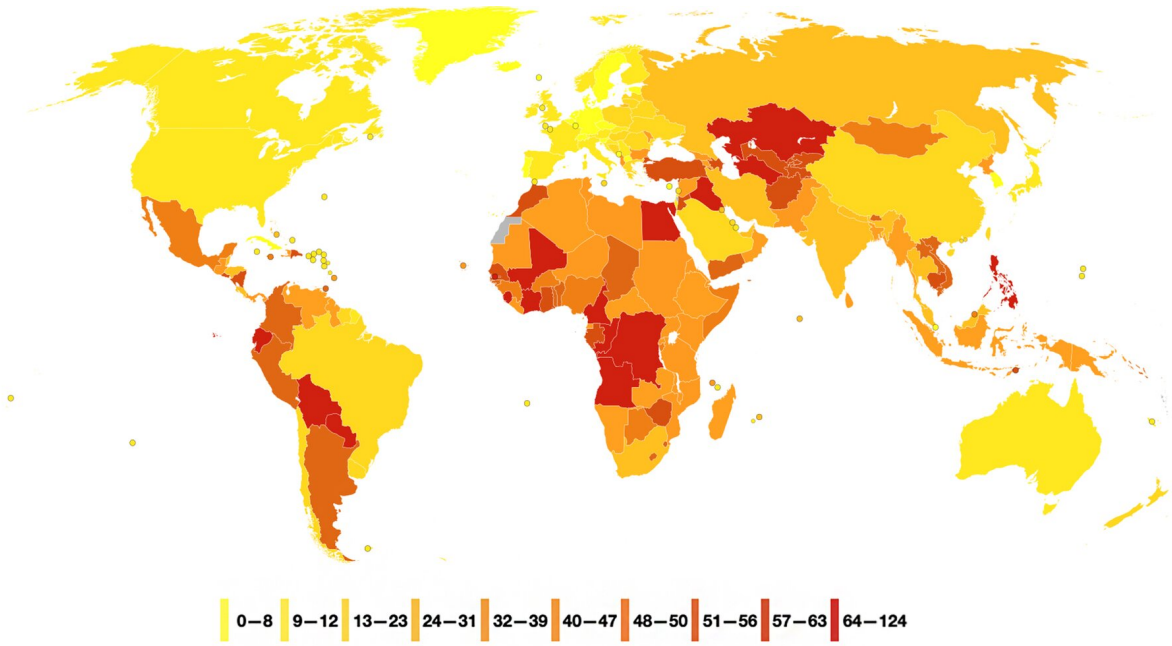

Zgony z powodu wrodzonych wad serca na milion osób w 2012 r. (WHO 2012).

Źródło: Chris55, Wikimedia Commons, Englishsquare.pl Sp. z o. o., licencja: CC BY 4.0.

Na podstawie danych zamieszczonych na mapie świata sformułuj wniosek dotyczący obszarów świata, w których umieralność z powodu wrodzonych wad serca jest największa. Podaj prawdopodobną przyczynę takiego stanu.

Ćwiczenie 8

Wady nabyte serca to te, które wytworzyły się po narodzinach i są najczęściej konsekwencją przebytych chorób oraz niekorzystnego wpływu środowiska. Zaproponuj dwa działania zapobiegające powstawaniu nabytych wad serca.

Dla nauczyciela

Scenariusz zajęć

Autor: Alicja Kasińska

Przedmiot: Biologia

Temat: Wady wrodzone i nabyte serca

Grupa docelowa: uczniowie III etapu edukacyjnego – kształcenie w zakresie podstawowym i rozszerzonym

Podstawa programowa:

Zakres podstawowy

Treści nauczania – wymagania szczegółowe

V. Budowa i fizjologia człowieka.

4. Wymiana gazowa i krążenie. Uczeń:

12) wykazuje związek między stylem życia i chorobami układu krążenia (miażdżyca, zawał mięśnia sercowego, choroba wieńcowa serca, nadciśnienie tętnicze, udar, żylaki); przedstawia znaczenie badań diagnostycznych w profilaktyce chorób układu krążenia (EKG, USG serca, angiokardiografia, badanie Holtera, pomiar ciśnienia tętniczego, badania krwi);

Zakres rozszerzony

Treści nauczania – wymagania szczegółowe

XI. Funkcjonowanie zwierząt.

2. Porównanie poszczególnych czynności życiowych zwierząt, z uwzględnieniem struktur odpowiedzialnych za ich przeprowadzanie.

3) Wymiana gazowa i krążenie. Uczeń:

r) wykazuje związek między stylem życia i chorobami układu krążenia (miażdżyca, zawał mięśnia sercowego, choroba wieńcowa serca, nadciśnienie tętnicze, udar, żylaki); przedstawia znaczenie badań diagnostycznych w profilaktyce chorób układu krążenia (EKG, USG serca, angiokardiografia, badanie Holtera, pomiar ciśnienia tętniczego, badania krwi),

Kształtowane kompetencje kluczowe:

- kompetencje w zakresie rozumienia i tworzenia informacji;
- kompetencje matematyczne oraz kompetencje w zakresie nauk przyrodniczych, technologii i inżynierii;
- kompetencje cyfrowe;
- kompetencje osobiste, społeczne i w zakresie umiejętności uczenia się.

Cele operacyjne:

Uczeń:

- porówna przyczyny wad wrodzonych i nabytych serca;
- opisze skutki wad wrodzonych i nabytych serca dla zdrowia człowieka;
- wykaże związek anatomicznej wady serca z zaburzeniami w funkcjonowaniu organizmu;
- zaproponuje sposoby zapobiegania nabytym wadom serca.

Strategie nauczania:

- konstruktywizm;
- konektywizm;
- eksponująca.

Metody i techniki nauczania:

- drama;
- gra dydaktyczna – quiz;
- praca z e-materiałem;
- rozmowa nauczająca;
- zdanie niedokończone.

Formy pracy:

- praca indywidualna;
- praca w parach;
- praca w grupach;
- praca całego zespołu klasowego.

Środki dydaktyczne:

- smartfony uczniów;
- komputery z dostępem do internetu;
- zasoby multimedialne zawarte w e-materiale;
- mapa myśli;
- tablica interaktywna.

Przed lekcją:

Uczniowie przygotowują quiz dotyczący pojęć związanych z budową serca. Wykorzystują możliwości darmowych platform edukacyjnych, np. Kahoot.

Przebieg zajęć

Faza wstępna:

1. Przypomnienie pojęć dotyczących budowy serca – quiz przygotowany przez uczniów.
2. Nauczyciel nawiązuje do tematu lekcji przez zadawanie pytań: „Co to znaczy, że serce pracuje nieprawidłowo? Czy serce zawsze pracuje prawidłowo? Co może być przyczyną zaburzeń pracy serca?".
3. Krótkie wypowiedzi chętnych uczniów odzwierciedlają stan wiedzy na temat wad serca, będąc punktem wyjścia do realizacji celów lekcji.

Faza realizacyjna:

1. Nauczyciel, korzystając z mapy myśli, przedstawia rodzaje wad serca.
2. Uczniowie analizują etapy organogenezy serca podczas rozwoju zarodkowego, uwzględniając informacje na temat przyczyn powstawania wad serca. Uzupełniają mapę pojęć (wykonują polecenie pierwsze do mapy myśli).
3. Nauczyciel dzieli uczniów na siedem grup, przydzielając każdej (np. na drodze losowania) do opracowania zagadnienie jednej z wad serca. W każdej grupie uczniowie odgrywają role: pacjenta (lub rodzica noworodka) i konsylium lekarskiego (2–3 osoby). Zarówno „pacjent", jak i „lekarze" zapoznają się z objawami i sposobami leczenia opracowywanej wady. Analizują metody diagnostyczne, zapoznają się z materiałami dotyczącymi protez zastawek serca. Wyniki pracy przedstawiają w formie scenek, np. pacjent lub rodzic konsultują z lekarzami problem, omawiają objawy, konieczne badania, rozważają diagnozę i wybierają odpowiednie leczenie (np. wymiana zastawki serca, przeszczep serca).
4. Nauczyciel odgrywa rolę eksperta w dziedzinie kardiologii, z którym zarówno „pacjenci", jak i „lekarze" mogą się konsultować.

Faza podsumowująca:

1. Uczniowie wykonują polecenie 3 i ćwiczenie 8 zawarte w e-materiale w celu określenia zasad profilaktyki wad wrodzonych i nabytych serca.
2. Nauczyciel podsumowuje pracę uczniów, oceniając ich aktywność i zaangażowanie.
3. Uczniowie dokonują autorefleksji, kończąc zdanie: „Po dzisiejszej lekcji zapamiętam...".

Praca domowa:

Wykonaj ćwiczenia od 1 do 7 zawarte w e-materiale.

Dla chętnych: Wykonaj polecenie 2 do mapy myśli.

Materiały pomocnicze:

Przykładowe pojęcia do powtórki budowy serca: zastawka mitralna, zastawka aortalna, aorta, pień płucny, wsierdzie, nasierdzie, osierdzie, prawe serce, lewe serce

Wskazówki metodyczne opisujące różne zastosowania mapy myśli:

Nauczyciel na początku fazy realizacyjnej wykorzystuje mapę myśli do zaprezentowania uczniom rodzajów wad serca. Uczniowie, wykonując polecenie 1 do tego multimedium, sporządzają notatkę dotyczącą przyczyn powstawania wad serca. Polecenie 2 wykonują chętni do poszerzenia swojej wiedzy na temat wad złożonych serca.

Polecenie 3 można wykorzystać w fazie podsumowującej do określenia przez uczniów zasad profilaktyki wad serca. Mapa myśli może być wykorzystana na innej lekcji. Metody i znaczenie badań prenatalnych przysłużą się do przypomnienia rodzajów wad wrodzonych serca.